Über einen Fall von primärem Tubenkarzinom mit Bildung einer karzinomatösen Tubo-parovarialcyste

INAUGURAL-DISSERTATION

ZUR

ERLANGUNG DER DOCTORWÜRDE

VORGELEGT DER

HOHEN MEDIZINISCHEN FACULTÄT

DER

UNIVERSITÄT BASEL

VON

THEODOR ROSSINSKY

AUS

MOSKAU.

BASEL

Buchdruckerei Kreis & Co.

1910.

Über einen Fall von primärem Tubenkarzinom mit Bildung einer karzinomatösen Tubo-parovarialcyste

INAUGURAL-DISSERTATION

ZUR

ERLANGUNG DER DOCTORWÜRDE

VORGELEGT DER

HOHEN MEDIZINISCHEN FACULTÄT

DER

UNIVERSITÄT BASEL

VON

THEODOR ROSSINSKY

AUS

MOSKAU.

ACAD. MED. BAT. BIBL.

BASEL

Buchdruckerei Kreis & Co.

1910

Digitized by the Internet Archive
in 2026

https://archive.org/details/IA41546713_0032

Gedruckt mit Genehmigung der Fakultät.
Referent: Herr Prof. Dr. *von Herff*.

Über einen Fall von primärem Tubenkarzinom mit Bildung einer karzinomatösen Tubo-parovarialcyste.

Der erste Fall eines primären Karzinoms der Tube wurde im Jahre 1888 von *Orthmann*[1]) beschrieben. Er hat auf Grund der mikroskopischen Untersuchungen bewiesen, dass das Karzinom aus der Tubenschleimhaut entstehen kann.

Dieser Arbeit folgten die einzelnen Mitteilungen von *Doran, Ebert* und *Kaltenbach*[2]) u. a., und im Jahre 1895 veröffentlichten *Sänger* und *Barth*[3]) 17 aus der Literatur zusammengestellte Fälle. Die beiden letztern Autoren versuchten das Karzinom der Tube nach hystologischen Formen zu klassifizieren und gaben eine eigene Theorie über die Aetiologie des primären Tubenkarzinoms. Von weiteren Arbeiten ist jene von *Falk*[4]) zu erwähnen aus dem Jahre 1895, wo es ihm gelang, die Natur der Tubenerkrankung schon vor der Operation richtig zu bestimmen. Nach dieser Mitteilung erschienen drei ausführliche Arbeiten über diese Frage, nämlich eine von *Quénu* und *Longet* (1901)[6]), eine andere von *Zangemeister* (1902)[7]) und eine dritte von *Péham* (1903)[8]). Die Abhandlung des letzteren enthält die eingehendste klinische und pathologisch-anatomische Bearbeitung von 63 von ihm aus der Literatur gesammelten Fälle.

Im Jahre 1906 erschien eine zweite Arbeit von *Orthmann*[13]), in der er bereits über 84 Fälle aus der Literatur verfügte, und kurz darnach veröffentlichte *Kehrer*[16]) im Jahre 1908 eine Arbeit, wo er den klinischen Teil dieser Frage besonders eingehend behandelte. Weitere Mitteilungen über Fälle von primärem Tubenkarzinom folgten von *Orthmann*[17]). *Everke*[18]), *Schauenstein*[19]), dann im Jahre 1909 solche von *Benthin*[20]), *Boxer*[24]) (2 Fälle), *Lecène*[21]), *Lorrain*[23]), *Caraven* und *Lerat*[22]) und noch einige andere Publikation in der französischen und englischen Literatur. Im Jahre 1910 veröffentlichte *Doran*[25]) eine weitere Arbeit über diese Frage, in der ein vollständiges Verzeichnis der neueren Literatur zu finden ist Die Zahl der von ihm zusammengestellten Fälle beträgt 100. Diese Arbeit von *Doran* enthält das umfangreichste und am besten geordnete Material aus diesem Gebiet.

Gleichzeitig mit ihr sind noch weitere Mitteilungen von *Spencer*[26]) (3 Fälle), *Tate*[27]) (2 Fälle) und zuletzt ein Fall von *Legg*[28]) eingelaufen.

Zu den 84 Fällen, die von *Orthmann*[13]) im Jahre 1906 zusammengestellt wurden, kommen 37 neue Fälle, die in den oben genannten Publikationen und in unserer eigenen zu finden sind. Die Zahl der bis jetzt veröffentlichten Fälle über primäres Karzinom der Tube beträgt somit 121. Von diesen 121 Fällen sind aber 5 Fälle von Mischtumoren, die in der Arbeit von *Peham*[8]) figurieren, abzurechnen, ferner noch einige andere als primär bezeichnete Fälle, die auf ganz ungenügenden pathologisch-anatomischen Untersuchungen basieren.

Krankheitsgeschichte unseres Falles.

Frau S., 44 Jahre alt, ins Spital eingetreten am 30. Mai 1908. Anamnese: Vater starb an Herzleiden, Mutter an carcinoma ventriculi, Geschwister leben und sind gesund. Als Kind hatte die Patientin Scharlach, 1893 Typhus abdominalis und vor 6 Jahren wurde bei ihr Curettage wegen Unterleibsentzündung ausgeführt. Menstruation: seit 15. Jahr, regelmässig alle 4 Wochen, 3—4 Tage, schwach; Entbindungen, Aborte: 1890 Juni: Forceps. Das Kind lebt und ist gesund. Manuelle Lösung der Placenta. 1890 September: Abort in zehnter Woche. 1891: Spontangeburt. Das Kind lebt und ist gesund. 1892: Spontangeburt. Das Kind gestorben mit 9 Jahren an Menigitis. Atonie. Jetzige Beschwerden: Letzte Regel von 2 Tagen ohne Besonderheiten. Im Juli 1907 hatte die Patientin eine besonders starke Regel. Der Arzt konstatierte eine Geschwulst der Gebärmutter. Bei einer Konsultation mit Prof. *v. Herff* wurde eine gonorrhoische Pelveoperitonitis exsudativa festgestellt. Weihnachten 1907 starke Schmerzen und Blutung. Der Arzt glaubte, es sei ein Myom, und gab Morphium. Patientin verlor darauf den Appetit, war deprimiert, bekam einen Magenkatarrh (Erbrechen). Die Schmerzen bestanden immer fort. Gewichtsabnahme in 3 Monaten 32 Pfund. Ein fleischwasserähnlicher Ausfluss macht sich bemerkbar. Constipiert. Miction ohne Besonderheiten. Status praesens: Patientin sieht blass aus und ist abgemagert. In der linken fossa supraclavicularis eine harte Drüse. Herz, Lungen ohne Besonderheiten, Brüste auch. Abdomen ist weich, links fühlt man einen kindskopfgrossen Tumor, der die linke fossa iliaca ausfüllt und zwei Querfinger breit unterhalb des Nabels abschliesst. Magen zeigt keinen Tumor. Portio steht in der Führungslinie. Uteruskörper lässt sich eine Strecke weit verfolgen, aber nicht von einer kindskopfgrossen, höckerigen Geschwulst abgrenzen,

die anscheinend Flüssigkeit enthält und namentlich links liegt. Tuben und Ovarien sind nicht abzutasten.

Die angeschwollene Supraclaviculardrüse liess an eine Metastase denken, und auf Grund der Diagnose: tumor cysticus ovarii (?) sinistri sive myoma uteri schritt Prof. *von Herff* am 2. Juni 1908 zur Operation. Salpingo-oophorectomia sinistra; suprasymphysärer Kreuzschnitt. Eröffnung des Peritoneums. Rechte Adnexa normal. Linke Adnexa bilden einen cystischen Tumor von Faustgrösse. Adhäsionen nach dem Douglas, dem Uterus und den Därmen zu. Beim Lösen der Verwachsungen platzte der Tumor, und es entleerte sich dabei eine bräunlich-rote Flüssigkeit über das Operationsfeld. Man unterbindet verschiedene Stränge, die nach den Därmen gehen, doppelt und durchtrennt sie. So gelang es den mit der Cystenzange gefassten Tumor vorzuziehen. Abbinden der plica ovario-pelvica und Durchtrennen derselben. Doppelte Unterbindung der Tube nahe am Uterus und des lig. ovarii propr. und Abtrennen. Aus dem Tubenstumpf wird ein keilförmiges Stück reseziert und die Ränder durch Catgutnähte aneinander gebracht. Entfernung der Tumors in toto. Vernähen des lig. latum, das sehr matsch ist, und in dem die Nähte leicht durchschneiden. Versorgung der Stümpfe zwischen den Blättern des lig. latum. Eine venöse Blutung im Douglas stand, nur links neben dem Uterus (hintere Wandung) wurden zur Blutstillung noch einige Catgutnähte angelegt. Besondere Aufmerksamkeit erforderten die Därme. Der Appendix war unverändert. Vom Dünndarm war eine Schlinge mit seinem Mesenterium mit dem Tumor innig verwachsen gewesen. Man umstach und unterband die einzelnen blutenden Gefässe und suchte die Flächenblutung des Mesenteriums durch fortlaufende Catgutnähte zu stillen. So stand die Blutung bald vollkommen. Verschluss der Bauchhöhle. Glatte Heilung. Status nach 10 Tagen: Uterus anteflectiert. Kein Exsudat. Wunde trocken. Austritt nach 21 Tagen mit dem Status: Uterus anteflectiert, Vaginalgewölbe straff, nirgends eine Infiltration.

Am 31. August besuchte die Patientin die chirurgische Klinik. Es zeigte sich nämlich, dass die kleine indurierte Drüse in der linken Supraclaviculargrube, auf die zunächst kein besonderer Wert gelegt worden war, in der letzteren Zeit ziemlich rasch zu einem apfelgrossen Tumor angewachsen war. Dieser verursachte geringe Schluckbeschwerden und Trockenheit im Halse. Allgemeiner Status war gut. Nach der Exstirpation des Tumors wurde die Patientin mit ziemlich tiefer Fistel aber sonst ordentlichem Befinden am 15. September entlassen. Die mikroskopische Untersuchung des Tumors zeigte, dass es sich um

eine Karzinommetastase handelte. Die Patientin erlag bald in ihrer Wohnung ihrem Leiden. Die Obduktion wurde leider nicht ausgeführt.

Die herausgeschnittenen Adnexa wurden in Alkohol konserviert. Makroskopisch bot das Präparat folgendes Aussehen: Die Tube ist in ihrem uterinen Teil zu einer birnförmigen Cyste erweitert, die etwa 8 cm lang und 6 cm breit ist. Die Wand der Cyste ist unregelmässig dick, stellenweise bis 1,5 cm. Die äussere Fläche des Sackes ist überall glatt, manchmal mit fibrösen knorplig aussehenden Verdickungen bedeckt. Die Innenfläche ist von gelbbrauner Farbe und zeigt viele unregelmässige Vertiefungen und breite, verdickte Partien. An zwei isolierten Stellen bemerkt man Tumorknoten. An ihrem Stiel ist die Cyste gegen den mittleren Teil der Tube rechtwinklig geknickt und die Schleimhaut ist hier in weiche papilläre Wucherungen umgewandelt (Fig. I A); auch die Fortsetzung der Tube ist etwa 7 cm weit in ihrem Innern mit solchen Bildungen ausgekleidet. Die Wand dieses mittleren Stückes ist ebenfalls verdickt und der Durchmesser der Tube beträgt hier etwa 2,5 cm. In ihrem weiteren Verlauf ist die Tube wieder gegen ihren abdominalen Abschnitt gebogen. Diese Stelle (Fig. I, B) zeigt makroskopisch normale Schleimhaut. Im uterinen Drittel der Tube ist das Lumen vorne mit Blut verklebt und weiter hinten bis zum ostium abdominale, etwa 2 cm lang, vollkommen atretisch, so dass man es kaum erkennt. In ihrem abdominalen Teil hat die Tube einen Durchmesser von 1,0 bis 1,5 cm. Die Aussenfläche sieht normal aus, nur die Fimbrien sind miteinander verwachsen und liegen fest am Ovarium.

Das Ovarium ist 4 cm lang und 2,5 cm breit. Makroskopisch hat es an der äusseren Fläche, wie auch im Durchschnitt durchaus normales Aussehen. An seinem unteren Pol sind zwei Corpusluteumcysten zu bemerken.

Fasst man die Beschaffenheit der Tubencyste ins Auge, so bemerkt man, dass ihre hintere Wand, die dem Ovarium und dem abdominalen Teil der Tube anliegt, mit einer 1 cm langen Öffnung versehen ist (Fig. I, P). Ein längs durch das Loch gemachter Schnitt des ganzen Präparates trifft auch das Ovarium in der Längsrichtung und teilt das letztere in zwei Hälften (Fig. I, PP). Dabei stellte es sich heraus, dass die Cyste, die von der erweiterten Tube gebildet wird, mit einer zweiten, kleineren Cyste kommuniziert, deren Wand teils mit Ovarium, Tube und Tubencyste verwachsen ist, teils vom frei liegenden Parovarialgeflecht gebildet ist. Die Grenze dieser kleineren Cyste lässt sich ziemlich gut gegen die Ovarialoberfläche, Tube und

die grosse Cyste verfolgen. Diese zweite Cyste ist etwa 2 cm breit und ihre Innenseite ist von rauher Beschaffenheit.

Bei der mikroskopischen Untersuchung haben wir Hämalaun-Eosinfärbung und zum Nachweis von Muskelfasern auch die Färbung nach *van Gieson* gebraucht.

Die in verschiedenen Teilen der Tube ausgeführten Schnitte zeigen folgendes histologische Bild. Die freie Wand der grösseren Cyste (Fig. I, W) wird hauptsächlich von Bindegewebsschichten gebildet. Nah der Aussenfläche ist das Bindegewebe zellarm, manchmal knollig zusammengewickelt und in den zentralen Partien hyalin degeneriert. Nur spärliche Zellen von glatter Muskulatur sind in der Wand der Cyste zu konstatieren. Die Innenfläche der letzteren ist mit mehrschichtigen Epithelzellen ausgekleidet, die teils in die Tiefe der Wand eindringen, teils mehr oder weniger disseminierte und mit Lymphocyten durchsetzte Zellanhäufungen bilden. Diese Epithelzellen sind mittelgross, von polyedrischer Form und mit stark färbbarem Kern versehen.

Die papillären Wucherungen des mittleren Teils der Tube sind aus der Schleimhaut entstanden. Diese Bildungen sind wie in der Cyste mit mehrschichtigem Epithel bedeckt. Das letztere drängt sich teils in Form von soliden Strängen oder Nestern, teils in Form von drüsenschlauchähnlichen Gebilden, die mit glattem Muskelgewebe umschlossen sind, in die Tubenwand hinein. Die Epithelzellen sind den schon von uns beschriebenen Zellen der Cyste vollkommen ähnlich, nur am Rande der Epithelstränge, wo die letztern an Muskelzüge grenzen, haben sie eine mehr zylindrische als polyedrische Form. Diese atypischen Epithelwucherungen und ausgesprochenen Epithelnester in der Wand der Tube lassen die Diagnose auf ein carcinoma cylindrocellulare stellen.

Die Schnitte aus dem noch nicht atretischen abdominalen Teil der Tube (Fig. 2, T) zeigen, dass die Zotten stark kleinzellig infiltriert und miteinander zum grossen Teil verwachsen sind. Ein nur spurweise erhaltener Epithelüberzug zeigt nie eine ausgesprochene Mehrschichtigkeit desselben. Nur in den Zotten findet man einzelne Zellen, die ihrer Gestalt nach mit Karzinomzellen identisch sind, doch lassen sie sich eher als Import aus dem vorderen Teil der Tube deuten, als für umgewandelte Zottenepithelien. Die Muskelwand ist atrophisch. Das Bindegewebe der Zotten ist stellenweise stark blutig infiltriert.

Das histologische Bild des Ovariums bietet ein durchaus normales Aussehen. Das Keimepithel ist fast vollkommen bei der Operation

abgerissen worden. Nur an drei Stellen bemerkt man Spuren von einschichtigem Keimepithel. Das reichlich Spindelzellen enthaltende Ovarialstroma zeigt starke lymphocytäre Infiltration, besonders auf der Rindenschicht. An vereinzelten Stellen finden sich kleinere und grössere Follikel und auch einige corpora alba. Die zahlreichen Blutgefässe sind überall frei von Karzinommassen wie auch die Lymphgefässe. Nur in zwei Venen lagen kleine Haufen von Karzinomzellen, die sich besonders durch ihre Grösse und starke Färbbarkeit auszeichneten. Die vom corpus luteum stammenden Cysten sind nicht karzinomatös. Auch die Endothelien der peripher liegenden Lymphgefässe des Ovariums und der Tube sind speziell revidiert worden. Diese zeigten aber keine pathologische Veränderungen.

Der mikroskopische Bau der kleineren Cyste ergab folgendes: Diese lässt sich an allen Stellen, wo sie dem Ovarium anliegt, durch zellarmes lockeres Bindegewebe ziemlich leicht gegen die Ovarialsubstanz abgrenzen. Die Wand der Cyste enthält reichlich quer und längs getroffene Muskelzüge und Blutgefässe. Hierin unterscheidet sie sich deutlich von der grossen Cyste. Besonders auffallend ist diese histologische Abweichung an der Stelle zu bemerken, wo die beiden Cysten zusammengewachsen sind (Fig. 2, PCW). Die Innenseite der Cyste ist mit mehrschichtigen Karzinomzellen bedeckt, doch sehen die letzten an einigen Stellen ganz dünnschichtig aus und zeigen ausserdem geringe Proliferationstendenz gegen die Muskelzüge. Der selbständige Charakter in der Beschaffenheit der kleineren Cyste zeigt sich ferner darin, dass sie besondere Gebilde enthält, die man in der Zahl von zirka 10 in ihrer Wand finden konnte. Sie bestehen aus mit Zylinderzellen ausgelegten Kanälchen, die zuerst von längs und dann von querverlaufenden reinen glatten Muskelfasern umwickelt sind, Bindegewebszellen fehlen darin vollkommen. Der Durchmesser dieser Schläuche, sowie ihre Lumina sind oft von gleicher Grösse. Diese Kanälchen wurden von *Ampt**) als Parovarial- (Epoophoron) kanälchen beschrieben. Die Anwesenheit dieser Gebilde in der kleinern Cyste gibt uns einen Anhaltspunkt über die Herkunft derselben.

Diese beschriebenen makro- und mikroskopischen Befunde gestatten folgende pathologisch-anatomische Deutung unseres Falles :

Das durchaus normale Aussehen des Keim- und Follikelepithels des Ovariums und desjenigen der Cyste, die, wie oben gezeigt wurde, aus dem corpus luteum entstanden ist, beweisen, dass das Ovarium an der Bildung des Karzinoms nicht beteiligt sein konnte. Die kleinen

*) *Gebhard,* Pathol. Anatomie der weibl. Sexualorgane. 1899. S. 476.

Haufen von Karzinomzellen, die in zwei Blutgefässen zu konstatieren waren, sind einfach als Import aus der affizierten Tube zu betrachten.

Die Bildung des Karzinoms in zylindrocellularer Form beschränkt sich hauptsächlich auf die zwei vorderen Drittel der Tube, deren Schleimhautepithel den Ausgang dazu bildete. Das Lymphendothel des peritonealen Überzugs der Tube, das wie neulich von *Chiari*)* gezeigt wurde, unter Umständen auch als Ausgangspunkt für die karzinomatösen Neubildungen der Tube dienen kann, kommt in unserem Falle nicht in Betracht.

Ein direktes Übergreifen des Karzinomprozesses auf das Ovarium durch das Lumen der Tube wurde durch die vollkommene Atresie des abdominalen Endes, die durch eine vorausgegangene Gonorrhoe vervollständigt worden ist, verhindert.

Der noch nicht obliterierte abdominale Teil der Tube ist von einer frischen Entzündung ergriffen, während die starken bindegewebigen Verdickungen, die wir überall an der Tubenwand sehen können, auf alte salpingitische resp. perisalpingitische Prozesse deuten. Die entzündlichen Vorgänge, die nach *Stolz**)* auch sekundär durch toxische Einflüsse und mechanische Reize von Seite der Neubildung entstehen können, spielen dabei nur eine nebensächliche Rolle; sie äussern sich sich in kleinen lymphocytären Infiltrationen, die man manchmal um das Neuoplasma herum findet.

Betrachtet man jetzt die übrigen vom Karzinom ergriffenen Partien der Adnexa, so ist vor allen Dingen der eigentümliche Bau der kleineren Cyste zu erwähnen, deren Wand reichliche Elemente von glatter Muskulatur und Parovarialkanälchen enthält. Diese zwei Momente, sowie die scharfe Begrenzung der kleineren Cyste gegen die anliegenden Partien des Ovariums und der erweiterten Tube zeigen, dass diese Cyste aus dem Parovarium (Epoophoron) entstanden ist. Dass tatsächlich solche kleine Cysten im Parovarium häufig beobachtet werden, z. B. bei Myomoperationen, Ovariotomien etc., finden wir bei *Pfannenstiel***)* erwähnt. Die Bildung des Karzinoms in der Parovarialcyste erklären wir in unserem Falle durch Implantation von Karzinommaterial aus der mit ihr verwachsenen Tubencyste, deren Wand vorher wahrscheinlich an dieser Stelle perforiert gewesen war; die Wand der Tubencyste zeigt nämlich viele dünne Stellen.

---

*) *Chiari.* Zur Kenntnis der sekundären Neubildungen der Tube. Ref. im Zentralbl. f. allg. Pathologie und pathol. Anatomie. 1909. No. 22, S. 1032.

**) *Peham.* Das primäre Tubenkarzinom. Zeitschr. f. Heilkunde. Bd. XXIV, Heft 2, S. 379.

***) *Pfannenstiel.* In *Veit's* Handbuch der Gynäkologie. 1908, IV Bd., I. T., S. 409.

Wir sind also berechtigt, die Ausgangsstelle des Karzinoms in der Tubenschleimhaut zu suchen. Dafür spricht, nach unserer Ansicht, die nur ganz geringe Ausdehnung des karzinomatösen Prozesses in der Parovarialcyste. Die Neoplasmabildung ist nämlich fast nur auf die innere Fläche der Cyste beschränkt, ohne dass man dabei starke Proliferation in die tiefern Schichten beobachten kann, was dagegen in der Tube der Fall ist. Papilläre Wucherungen fehlen in der Parovarialcyste vollkommen.

Vergleichen wir jetzt unseren pathologisch-anatomischen Befund mit den Angaben anderer Autoren.

Vor allen Dingen bemerkenswert ist die vorausgegangene (gonorrhoische) Entzündung der Tube, die sich an unserem Präparat durch zahlreiche Residuen dokumentieren lässt, bestehend aus Verdickungen der Wand, mehrfachen Knickungen, dann Alteration des Lumens und der Fimbrien und aus Saktosalpinx. Derartige chronische Salpingitiden findet man in mehr oder weniger ausgesprochener Form sehr oft bei primärem Karzinom der Tube. Einige dieser pathologischen Veränderungen verdienen eine besondere Betrachtung, weil sie von verschiedenen Verfassern hervorgehoben wurden.

Zunächst soll hier erinnert werden an die Atresie des ostium abdominale der Tube, die wir in unserem Falle beobachten konnten. In 63 Fällen von primärem Tubenkarzinom, die *Peham* zitiert, sind 16 mit vollkommen verschlossenem abdominalen Ende der Tube. Auch neulich konnten *Orthmann*[17]) (1908) und *Benthin*[20]) eine solche Veränderung der Tube in ihren Fällen nachweisen. Diese Obliteration des Tubenlumens kommt durch eine entzündliche Wucherung des Bindegewebes zu Stande, wie wir in unserem Falle beobachten konnten. Eine einfache Verlegung des Lumens durch hineinwachsende Tumormassen, welche von einigen Autoren bemerkt wurde, kommt hier nicht in Betracht.

Eine weitere Komplikation, der man nicht selten in Fällen von Tubenkarzinom begegnet, sind die sogenannten Tuboovarialcysten. Diese entstehen durch Verwachsung einer hydropischen Tube mit dem Ovarium resp. mit einer Cyste, die vom Ovarium gebildet wird. Grob makroskopisch konnte man auch unseren Fall für eine Tuboovarialcyste halten, welcher Meinung auch wir selbst vor der mikroskopischen Untersuchung waren.

Karzinomatöse Tuboovarialcysten sind von *Orthmann*[13]) in 10 von 85 Fällen beobachtet worden, dann haben auch *Kundrat*[14]), *Boxer*[24]) und *Doran*[25]) Fälle von primärem Tubenkarzinom mit Bildung einer

Tuboovarialcyste beschrieben. Aus den von *Orthmann*[13]) gesammelten Fällen von Tuboovarialcysten wurde in vieren besonders betont, dass das Ovarium vom Karzinom vollkommen intakt blieb.

Schliesslich ist zu erwähnen der interessante Befund, auf den vor kurzer Zeit *Benthin*[20]) aufmerksam machte. Es handelt sich nämlich um kleine Hohlräume, die im Umkreise des Hauptlumens der Tube sich befinden und welche auch mit Tubenepithel ausgekleidet sind. Solche tubäre Nebengänge werden nach *Höhne**) ebenfalls als eine Folgeerscheinung einer chronischen Salpingitis angesehen. Durch solche tubäre Nebengänge suchte schon früher *Friedensheim*[5]) seinen Fall zu erklären, in dem sich ein zylinderzelliges Karzinom in der Wand der Tube gebildet hatte, während die darüber befindliche Schleimhaut vollkommen intakt geblieben war. Als ein weiteres Beispiel dafür könnte man vielleicht auch den Fall von *Lorrain*[23]) anführen, indem ein linsengrosser Karzinomtumor ebenfalls isoliert von der normalen Tubenschleimhaut sass. Die Tube war dabei stark entzündlich verändert, der Uterus dagegen, sowie das Ovarium zeigten keine Besonderheiten (makroskopisch). Doch wir erlauben uns keinen bestimmten Schluss daraus zu ziehen, weil mikroskopische Untersuchungen unterlassen worden sind.

Die obenerwähnten pathologisch-anatomischen Veränderungen der Tube lassen uns eine chronische Entzündung als das wesentliche ätiologische Moment für die Entstehung eines primären Tubenkarzinoms betrachten. In seiner Arbeit vom Jahre 1906 konnte *Orthmann*[13]) in der Hälfte von allen Fällen (84), die er aus der Literatur verfügte, eine vorausgegangene Entzündung konstatieren. Diese Zahl ist jedenfalls viel zu niedrig, wenn wir in Betracht ziehen, dass bei manchen Autoren eine genaue pathologisch-anatomische Beschreibung fehlt, worauf auch *Orthmann* aufmerksam machte. Auch *Doran*[25]), der bis jetzt über das grösste Material in diesem Gebiet verfügt (100 Fälle), hält die entzündliche Theorie für das Tubenkarzinom als die wahrscheinlichste. Die alte Annahme von *Sänger* und *Barth*[3]), es soll das Tubenkarzinom stets auf einer entzündlichen Basis entstehen, wird von *Peham*[8]) und neulich auch von *Kehrer*[16]) in dem Sinne korrigiert, dass eine Entzündung nur als ein prädisponierendes Moment, nicht aber als bedingungslose Voraussetzung betrachtet werden soll, denn in einigen Fällen konnte man irgend eine Form von chronischer Entzündung weder anamnestisch noch durch direkte Beobachtung des Präparates nachweisen. *Zangemeister*[7]) betont in seinem ersten Falle das

*) *Höhne.* Zur Morphologie der intramuskulären Abzweigungen des Tubenlumens. Verhandlungen des Deutsch. Gynäk. Kongresses 1907.

vollkommene Fehlen irgend welcher Beschwerden bei der Frau bis zum Tage der Untersuchung, was bei einer vorausgegangenen Salpingitis schwer zu denken wäre, auch nach der Operation konnte man in der Tube keine entzündliche Veränderungen konstatieren. Nur der Uterus zeigte interstitielle Endometritis. *Zangemeister* könnte man die neuen und genauesten Untersuchungen, die *Höhne* bei einem Material von 150 Tuben ausgeführt hat, entgegenstellen. Nach *Höhne**) sind die Entzündungszeichen der Tube „keineswegs immer in Gestalt von mehr oder weniger reichlicher Adhäsionen, von Peritonealcysten, von teilweise oder vollkommenem Verschlusse des ostabdominale, von Hydrosalpinx oder Pyosalpinx vorhanden, sondern sie werden zuweilen erst bei genauer mikroskopischer Durchforschung der Schleimhaut und der Eileiterwand erkannt.“ Die subjektiven Angaben seitens der Patientin im Falle von *Zangemeister* müssen ebenfalls mit Vorsicht verwendet werden. Man weiss ja zur Genüge, wie unsicher und irreleitend die Angaben derartiger Kranken sind. Vielleicht handelt es sich trotzdem um einen Fall mit vorausgegangener Entzündnng (interstitielle Endometritis!), der aber ohne alarmierende Symptome verlief.

Über den Bau des Neoplasmas, das von der Tubenschleimhaut ausgeht, lässt sich folgendes sagen: Gewöhnlich handelt es sich um fein papilläre oder blumenkohlartige Bildungen, die teils diffus, teils in Form von Knollen die Tube von innen auskleiden. Im Falle von *Mériel*[25]) waren die Neoplasmamassen so dick und vasculent, dass man zuerst eine Diagnose auf ein Deciduom stellte. Zumeist sind diese Wucherungen weich, nur in dem letzten Falle von *Orthmann*[17]) war der Tumor auffallend hart. Die mikroskopische Untersuchung ergab eine starke bindegewebige Induration des Neoplasmas.

Mikroskopisch unterscheidet man gewöhnlich zwei Formen von Tubenkarzinom: eine papilläre und eine papillär-alveoläre. Diese Einteilung wurde zuerst von *Sänger* und *Barth* eingeführt, und heutzutage nehmen sie die meisten Autoren an. Am häufigsten wird eine papillär-alveoläre Form beobachtet, auch unser Fall ist von dieser Art. Papilläre Auswüchse seitens des Bindegewebes der Schleimhaut sind aber in der Tube selbst nicht deutlich ausgeprägt. Es ist bemerkenswert, dass *Dirner* und *Fonyo*[10]) ihren zweiten Fall als einen aus einem Papillom entstandenen betrachten. Auch *Eberth* und *Kaltenbach*[2]) rechneten ihren Fall zu Papillomen, und neulich berichtete *Legg*[28]) ebenfalls über ein malignes Papillom. Der erstere und der letztere Fall hatten, wie wir später sehen werden, eine sehr gute Prognose. Beide Frauen wurden vollkommen geheilt.

*) Siehe oben.

Was die Form der Karzinomzellen anbelangt, so behalten sie zuweilen ihre zylindrische Form (Fall *Boxer*), oder sie werden kubisch oder polyedrisch, wie es in unserem Falle zu sehen war. *Orthmann*[15]) konnte in seinem vierten Falle (1907) sogar eine direkte Umwandlung des Zylinderepithels in Plattenepithel beobachten. Diese Metaplasie fand er nicht nur in den Oberflächenepithelien, sondern auch in den tief gelegenen Epithelsträngen. Diese letzteren zeigten auch eine charakteristische exzentrische Anordnung der Zellen.

Zur Vervollständigung des pathologisch-anatomischen Bildes des primären Tubenkarzinoms soll noch die Beteiligung der anderen Organe erwähnt werden. Am häufigsten wird das Ovarium mitergriffen, sodann findet man Metastasenbildung im Uterus, Blase, Netz, Douglas, Appendix *(Tate II)*, Leber, Zwerchfell *(Dirner-Fonyo)*. In den Fällen, in denen das Ovarium angegriffen worden ist, werden folgende Criteria angegeben, die auf den Ursprung des Prozesses in der Tube schliessen lassen: Unterschied in der Beschaffenheit des Neoplasmas und des Ovarialstroma, keine direkte Umwandlung der epithelialen Elemente des Ovariums in Tumor, ferner scharfe Begrenzung zwischen dem Ovarialstroma und der Neubildung *(Peham)*. In derartigen Fällen sieht *Boxer*[24]) dasjenige Organ als das primär ergriffene an, in dem das Karzinom die grösste Ausdehnung zeigt. Diese Schlussweise ist aber nicht immer berechtigt, weil die Metastasen nicht selten viel grösseren Umfang annehmen als der primäre Herd.*)

Was die Verbreitungswege der Neubildung betrifft, so findet hier zuweilen ein direktes Übergreifen auf die andern Organe (Ovarium etc.) statt, in anderen Fällen wird die Affektion durch die Lymphbahnen fortgeleitet. *Kehrer*[16]) betont ganz besonders, dass in diesem letzteren Falle zweierlei Lymphwege in Betracht kommen, erstens die gland. lumb. sup. und inguinales, wie es bei Corpuskarzinom zu beobachten ist, und zweitens die gland. iliacae ext., hypog. und sacrales nach dem Modus des Cervi karzinoms. In unserem Falle waren auch supraclaviculare Drüsen an den Metastasen beteiligt. Hier entwickelte sich die Neubildung zu einem Medullarkrebs und zeigte ausserdem eine ausgesprochene Papillenbildung.

Über einen anderen Verbreitungsmodus des Karzinoms, nämlich Implantation auf die seröse Haut des Beckens**) oder auf die Mucosa des Uterus finden wir in der Literatur keine genauen Angaben.

Interessant ist zu bemerken, dass der Tumor in den Fällen von *Zweifel II*[8]) und *Legg*[28]) während der Operation platzte und dabei

*) Zeitschr. f. Geb. u. Gyn. 1905. S. 194. Diskussion von *Koblanck*.

**) *Tate* berichtet über einen Fall, in dem der Appendix mitergriffen wurde.

seinen rotbraunen Inhalt über das Operationsfeld entleerte. Obwohl dieser Inhalt höchst wahrscheinlich Karzinomzellen enthielt, wurden die beiden Frauen vollkommen geheilt, während in einem ähnlichen Falle von *Zangemeister*[7]) nach drei Jahren Exitus an Karzinomatose erfolgte.

Die Fortpflanzung des Neoplasmas auf hämatogenem Wege ist nur einmal und auch blos als wahrscheinlich angegeben worden, nämlich von *Lecène*[21]). In seinem Falle wurden die Metastasen in der Uteruswand und im entgegengesetzen Ovarium gebildet. *Lecène* nimmt an, dass diese Metastasen auf venösem, retrogradem Wege entstanden seien, weil die Beckenlymphdrüsen intakt waren.

Bei der Betrachtung des klinischen Bildes des primären Tubenkarzinoms fällt zuerst das Alter der Patientinnen auf. Wenn wir zu den 53 Fällen, die *Peham*[8]) angibt, die neuen 47, die wir verwerten können, addieren, so verteilen sich diese 100 Fälle, wie in folgender Tabelle angegeben ist.

Unter		40	Jahren	13	Fälle
von 40	bis	45	„	28	„
„ 46	„	50	„	26	„
„ 51	„	55	„	15	„
„ 56	„	60	„	13	„
über		60	„	5	„
				100	Fälle

Wir sehen also, dass in 87 % aller Fälle von primärem Tubenkarzinom es sich um Frauen handelt, die über 40 Jahre alt sind, d. h. die in der Zeit der abklingenden Reife oder schon im eingetretenen Klimakterium stehen. Als unterste Altersgrenze haben wir den Fall von *Norris*[25]) (27 J.) und als oberste denjenigen von *Novy*[8]) 70 Jahre alt.

Eine zweite bemerkenswerte Tatsache ist die ziemlich häufig angegebene Sterilität der Frauen. In der *Peham*'schen Arbeit ist die letztere 14 mal auf 49 Fälle, dann in der neuen Tabelle von *Doran* 8 mal zu finden. Wenn wir dazu noch die Fälle von *Kundrat*[14]) und *Tate*[27]) mitrechnen, so haben wir 24 von zirka 95 Fällen, die in der Literatur direkt als steril angegeben sind — entsprechend der Häufigkeit früherer Entzündungen.

In unserem Falle lässt sich der Beginn der Affektion schwer feststellen. Die ersten Beschwerden, welche die Patientin zur Konsultation führten, waren Menorrhagie, und, da schon damals ein

Tumor konstatiert worden war, so könnte man annehmen, dass die Affektion schon lange vorher symptomlos verlief, aber es wurde später eine gonorrhoische Entzündung festgestellt. In der nachfolgenden Zeit kamen Schmerzen dazu, und, als die Patientin etwa nach einem Jahre abermals ärztliche Hülfe suchte, war die Menstruation wieder normal, nur die Schmerzen, die jetzt von einem Ausfluss (Gonorrhoe) begleitet waren, bestanden fort.

Eine Menorrhagie als erstes Symptom wird ziemlich selten in der Literatur vermerkt *(Warneck, Hofbauer, Peham I)*[8]). Am häufigsten treten im Anfang der Affektion die zwei folgenden Symptome auf, nämlich Schmerzen und Ausfluss. In den Fällen, über welche *Peham* verfügt, findet man Schmerzen oder Ausfluss gleich häufig als erstes Symptom angegeben, dasselbe gilt auch für neuere Fälle. Die Schmerzen werden durch Entzündungsprozesse in der Tube oder ihrer Umgebung oder auch durch Spannung der Tube von innen *(Kehrer)* erklärt. Inwieweit die Schmerzen ihrem pathologisch-anatomischen Substrat entsprechen, lässt sich ziemlich schwer bestimmen. Manchmal werden die Schmerzen schon frühzeitig angegeben, im Falle von *Andrews*, z. B. 2 Jahre vor der Operation, oder sie treten erst nach konstatierter Affektion auf, wie es in unserem Falle war, und schliesslich sind Fälle bekannt, wo Schmerzen überhaupt fehlten *(Zangemeister I, Everke)*. Im Falle von *Kundrat*[14]), wo die Patientin schon vier Jahre einen Tumor im Abdomen fühlen konnte, fehlten die Schmerzen auch, nur in der letzten Zeit kamen Blasen- und Mastdarmbeschwerden hinzu. Über den Charakter der Schmerzen finden wir in der neueren Literatur nur bei *Boxer*[24]) eine kurze Beschreibung, es handelte sich nämlich um krampfartige Schmerzen im Unterleibe. Von derartigen Schmerzen wurde früher in 5 Fällen berichtet *(Kehrer)*. Auch in dem neulich von *Tate*[27]) beschriebenen Falle fühlte die Patientin akute Schmerzen im Abdomen, die gleichzeitig mit Erbrechen und schwerem Collaps begleitet waren. Diese Anfälle wurden, wie es sich bei der Operation zeigte, durch eine Torsion der Tube hervorgerufen. Dieselbe Erscheinung hat früher auch *Warneck*[8]) beobachtet. Die Schmerzen sind gewöhnlich entweder im Unterleibe, rechts oder links entsprechend der affizierten Tube lokalisiert, oder sie breiten sich gleichzeitig in benachbarte Regionen aus, z. B. Lumbalgegend *(Caraven* und *Lerat)*, Oberschenkel *(Boxer)*, Nabelgegend *(Benthin)*.

Ebenso oft wie Schmerzen wird auch Ausfluss als erstes Symptom angegeben. Dieser kann von verschiedenem Charakter sein. Manchmal ist er serös, etwas blutig gefärbt von „fleischwasserähnlichem“ Aussehen, wie in unserem Falle beobachtet wurde, andere

Male bräunlich, was schon einem alten hämorrhagischen Tubeninhalt entspricht, bisweilen ist er ganz farblos (Fall *Caraven* und *Lerat)* und in einigen Fällen *(Eberth-Kaltenbach, Zweifel, Routier, Fischel)*[8]) zeigte er gelbliche Farbe. Eitriger Ausfluss ist ziemlich selten, er wird in der früheren Literatur bloss viermal und später nur in den Fällen von *Orthmann III* und *Boxer* angegeben. Auch Blutungen in Form von Meno- oder Metrorrhagien kommen nicht allzuhäufig bei dieser Erkrankung vor, wie wir es schon oben erwähnt haben. Im Falle von *Lecène* waren die Blutungen so abundant und unregelmässig, dass die Patientin nicht mehr wusste, wann sie die Regel gehabt hatte. In den Fällen von *Orthmann IV, Kundrat* und früher in denjenigen von *Stolz, Zangemeister I, Anufrief, Pompe de Meerdwoort*[16]) fehlen Blutungen oder Ausfluss vollkommen.

Die interessante Kombination von beiden Symptomen, Ausfluss und Schmerzen, welche die Erscheinung des sog. hydrops tubae profluens darbietet, konstatierte *Peham* in 5 Fällen, und ferner wurde sie von *Keitler*[12]) genau beschrieben. Es handelte sich hierbei um periodisch auftretende kolikartige Schmerzen, begleitet von einem reichlichen Ergusse durch den Uterus nach aussen, wobei die Patientinnen selbst die Abnahme des angeschwollenen Abdomens fühlten.

Die zwei Symptome, Schmerzen und Ausfluss, können aber in der Anamnese fehlen, wie man es in den Fällen von *Zangemeister I* und *Kundrat* sieht.

Als Nebenbeschwerden werden manchmal Störungen im Mastdarm und in der Blase angegeben, ohne dass man aber dort etwas objektives gefunden hätte. Auch Fieber wurde nur in zwei Fällen *(Watkins, Warneck)*[8]) konstatiert. Eine Abmagerung, von der einige Autoren berichten, war in unserem Falle vorübergehend beobachtet worden. Schliesslich ist zu erwähnen, die von den Frauen selbst wahrgenommene Vergrösserung des Unterleibes. *Peham* hat 14 derartige Fälle aus der Literatur zusammengestellt.

Wenden wir uns zum objektiven Befunde. Die Lage des Tumors gibt keine charakteristische Kennzeichen zum Unterscheiden von anderen Adnextumoren. Die obere Grenze der Grösse, die man in der Literatur angegeben findet, ist etwa Mannskopfgrösse. Interessant ist dabei zu bemerken, dass in einigen Fällen von den Patientinnen selbst eine Zunahme des Tumors in der letzten Zeit gefühlt wurde. Einen ähnlichen Fall hat neulich *Kundrat* beschrieben. *Peham* weist darauf hin, dass eine solche Vergrösserung des Tumors durch hinzutretende Ovarialcystomen vorgetäuscht werden können. In dem oben erwähnten Falle von *Kundrat* handelte es sich um eine Tuboovarialcyste.

Bei der inneren Untersuchung solcher Tubenkarzinomen fiel zuweilen die feste Konsistenz und der höckerige Bau des Tumors auf, infolge davon wurde eine Diagnose auf Myom gestellt, so auch in unserem Falle. Das erklärte sich später dadurch, dass die Tube stark verdickt und zweimal gebogen war. In anderen Fällen beobachtete man prall-elastische Konsistenz, auch Beweglichkeit des Tumors wird angegeben. Der Sitz des Tumors ist meistens einseitig. Doppelseitige Tubenkarzinome kommen in 36 auf 100 Fälle *(Doran)* vor. Für den flüssigen Inhalt des Tumors gilt dasselbe, was wir schon über den Ausfluss gesagt haben. Manchmal sind die erweiterten Tuben vollkommen mit Neoplasma ausgefüllt (Fälle von *Kehrer, Boxer*), ohne dass man dabei einen flüssigen Inhalt fand.

Alle diese anamnestischen und objektiven Angaben zeigen uns, dass wir zur Erkennung der Natur der Tubenerkrankung als ein primäres Karzinoms ausserordentlich wenig charakteristische Kennzeichen besitzen, und in der Tat finden wir unter den in der Literatur existierenden Fällen nur einmal eine sichere *(Falk)* und zweimal eine wahrscheinliche Diagnose *(Falk, Graefe)*. Meistens wird die Affektion als ein entzündlicher Adnextumor diagnostiziert, zuweilen werden auch Ovarialtumoren und auch Myome vermutet. Im Falle von *Benthin* hat man ein cystoma parovarii (?) angenommen. *Boxer* betrachtete seinen Fall als carcinoma ovarii und *Lwow*[26]) als carcinoma uteri (?).

Von einigen Autoren wurden folgende differentialdiagnostische Momente, die unter Umständen eine richtige Diagnose stellen lassen, angegeben. Zunächst ist die schon von *Falk*[4]) mit Erfolg angewandte Punktion der Tube zu erwähnen. Nach *Kehrer* ist nämlich das Vorhandensein eines hämorrhagischen Exsudates in der Tube, in welchem auch Karzinomzellen suspendiert sein können, für ein Tubenkarzinom durchaus charakteristisch. Dagegen ist einzuwenden, dass solche Probepunktionen bereits früher von *Jacobsen*[8]) und auch von *Peham* gemacht wurden, ohne dass sie etwas positives gefunden hätten. Schon *Peham* betont, dass die Probepunktion nur unter gewissen technischen Bedingungen möglich ist, z. B. wenn der Tumor dem Vaginalgewölbe anliegt. Es hängen ferner die Resultate einer Punktion oft von anderen Zufällen ab, und ausserdem kommt es vor, dass ein hämorrhagisches Exsudat in der Tube überhaupt nicht zu finden ist. Das zweite Moment, welches nach *Kehrer* auf Malignität des Tumors deuten lässt, ist die »zunehmende Verwachsung des im Douglas befindlichen Tumors mit der Umgebung.« Über diesen letzteren Umstand findet man in der Literatur keine weiteren Angaben, und auch dies setzt eine längere Zeit der Beobachtung voraus. *Doran*, der über

das grösste Material auf unserem Gebiete verfügt, empfiehlt in den Fällen, wo ein Beckentumor mit gleichzeitigem Ausfluss konstatiert wird, eine Probelaparotomie vorzunehmen. Schon vor ihm hielt *Martin*[3]) es für notwendig, die Tube während der Operation auf einen Tumor zu untersuchen, um dementsprechend das weitere operative Verfahren zu richten.

In Bezug auf die Behandlung des Tubenkarzinoms sind die meisten Autoren einig, indem immer ein möglichst radikales Vorgehen empfohlen wird, d. h. die Entfernung der beiden Adnexa mit supravaginaler oder totaler abdominaler Exstirpation des Uterus. *Kehrer* betont, dass dabei eine Ausräumung der Parametrien ausgeführt werden muss, einerlei ob die Drüsen vergrössert sind oder nicht. Der Grund für solch radikales Vorgehen liegt in der von den meisten Verfassern anerkannten ausserordentlichen Malignität des Tubenkarzinoms. Diese äussert sich nämlich in frühzeitiger Bildung von Metastasen, auch wenn der primäre Herd noch keine grosse Ausdehnung hat, ferner auch in raschem Auftreten von Rezidiven *(v. Rosthorn, Peham, Keitler, Kehrer)*. *Kehrer* erklärt die besondere Malignität des Tubenkarzinoms erstens durch die Dünnwandigkeit der Tuben und zweitens durch die obenerwähnten zweierlei Lymphwege, die bei der Verbreitung des Tubenkarzinoms in Betracht kommen. Nach *Bland-Sutton**) ist für die Prognose bei Tubenkarzinom eine frühzeitige Verklebung des abdominalen Tubenendes von grosser Wichtigkeit. Falls das letztere verschlossen ist, bleibt die Prognose relativ gut, im umgekehrten Falle tritt eine Metastasenbildung im Peritoneum sehr schnell auf. *Peham* vermutet, dass durch frühzeitiges Erkennen und eine radikale Behandlung vielleicht die Prognose verbessert werden kann.

In unserem Falle wurde die Karzinomerkrankung erst nach der Operation festgestellt und somit wurde eine radikale Ausräumung unterlassen, die übrigens bei der bereits stattgefundenen Metastasierung zwecklos gewesen wäre.

Was die Resultate der Operation anbelangt, so finden wir folgende:

Über Heilung wird berichtet ohne Angabe der Beobachtungsdauer in 9 Fällen, mit einer Beobachtungsdauer

unter 1 Jahre in 11 Fällen
von 1 Jahre in 3 „
von 26 Monaten in 1 Fall (*Quénu* und *Longet*[6]).

Supravaginale Amputation des Uterus mit Entfernung beider Adnexa,

---

*) *Bland-Sutton*. Über den Krebs des Ovariums. Brit. med. journ. 1908. jan. 4. Ref.: in Centralbl. f. G. u. G. No. 16, 09.

von 3 Jahren im Falle von *Dirner-Fonyo,* ferner *Legg,* beides oophorosalpingotomia unilateralis,

von 5 Jahren in 1 Fall (*Benthin,* supracervicale abdominale Hysterektomie mit Entfernung beider Adnexa ohne Ausräumung der Drüsen),

von über 7 Jahren in 2 Fällen (*Veith,*[8]), oophorosalpingotomia sin. und *Zweifel II*[8]), supravaginale Amputation des Uterus mit Entfernung beider Adnexa).

In den übrigen Fällen erfolgte der Tod und zwar

nach 1 bis 2 Jahren in 5 Fällen

und nach 3 Jahren in den Fällen von *Zaretsky*[25]) (Hysterektomia?) und *Zangemeister,* vaginale Exstirpation des Uterus mit den Adnexa, in den anderen Fällen vor Ablauf eines Jahres. In 6 Fällen trat Exitus bald oder gleich nach der Operation ein, was zirka 5 % primäre Mortalität bei einer Gesamtzahl von 121 ausmacht.

Résumé. Das primäre Tubenkarzinom entstand meistens direkt aus der Tubenschleimhaut und ist zylinderzellig.

In selteneren Fällen entwickelte es sich aus einem Papillom, und nur in einem Falle fand eine Metaplasie des Zylinderepithels in Plattenepithel statt.

In 87 % der Fälle handelte es sich um Frauen, die in der Zeit des eintretenden oder schon stattgefundenen Klimakterium standen.

Der Affektion geht mit seltenen Ausnahmen eine chronische Entzündung voraus.

Die Kombination von folgenden Momenten erlaubt unter Umständen eine richtige Diagnose zu stellen: Das Vorhandensein eines serösen Ausflusses bei Becken- oder Adnextumoren deutet an, dass in diesen Fällen in erster Linie die Tube angegriffen ist. Das klimakterische Alter, dann die rasche Verwachsung des Tumors im Douglas oder der durch die Punktion nachgewiesene serös-hämorrhagische Inhalt der Tube lassen die Malignität des Tumors vermuten.

Hat man Verdacht auf eine maligne Natur des Tumors, so muss man die Tube schon während der Operation makroskopisch auf Neoplasma untersuchen.

Wegen seiner besonderen Malignität bedarf das Tubenkarzinom eines möglichst frühzeitigen und radikalen Eingriffes nach dem *Wertheim'*schen Verfahren, wie es bei einem karzinomatösen Uterus ausgeführt wird. Indes ist diese letztere Ansicht über die Behandlung des primären Tubenkarzinoms mehr prinzipieller Natur, weil in drei Fällen *(Veith, Dirner-Fonyo* und *Legg)* eine vollkommene Heilung durch einfache, einseitige Abtragung der Adnexa erreicht wurde.

Literatur.

[1]) **Orthmann I.** Ein primäres Carzinoma papillare tubae dext., verbunden mit Ovarialabscess. Zentralbl. f. Gyn. 1886 X. S. 816 und über Carcinoma tubae. Zeitschr. f. Geb. u. Gyn. 1888. Bd. XV, S. 212.

[2]) **Eberth und Kaltenbach.** Zur Pathologie der Tuben. Über Papillom der Tuben. Zeitschr. f. Geb. u. Gyn. 1889. Bd. XVI, S. 357.

[3]) **Sanger und Barth.** Die Neubildungen der Eileiter, in *Martin's* die Krankheiten der Eileiter. Leipzig, 1895.

[4]) **Talk.** Über primäre epitheliale Neubildungen der Eileiter. Berl. Klin. Wochenschr. 1898. No. 25, S. 554.

[5]) **Friedensheim.** Beitrag zur Lehre vom Tubenkarzinom. Berl. Klin. Wochenschrift. 1899. No. 25, S. 542.

[6]) **Quénu et Longet.** Des tumeurs des trompes. Revue de chirurgie. 1901. XXIV.

[7]) **Zangemeister.** Über primäres Tubenkarzinom. *Brun's* Beitr. zur kl. Chirurgie. Bd. XXXIV, S. 96.

[8]) **Peham.** Das primäre Tubenkarzinom. Zeitschrift für Heilkunde XXIV. 1903. Heft II.

[9]) **Graefe.** Ein Fall von primärem Tubenkarzinom. Zentralbl. f. Geb. und Gyn. 1902. S. 1389,

[10]) **Dirner-Fonyo.** 2 Fälle von primärem Tubenkarzinom. Ref. *Frommel's* Jahresber. 1902, XVI, S. 284.

[11]) **Orthmann.** Primäres Tubenkarzinom in Verbindung mit einer Tuboovarialcyste. Berl. Ges. f. Geb. u. Gyn. 9. XII. 1904. Ref. Zentralbl. 1905, S. 271.

[12]) **Keitler.** Ein Fall von primärem Tubenkarzinom. Geb.-Gyn.-Ges. Wien 1904. Ref. Zentralbl. f. Geb. u. Gyn. 1905, S. 625.

[13]) **Orthmann.** Zur Kenntnis der malignen Tubenneubildungen. Zeitschr. f. Geb. u. Gyn. 58. 3., p. 376, 1906.

[14]) **Kundrat.** Zwei Fälle von primärem Tubenkarzinom. Zentralbl. 1907. 847. Archiv für Gyn. 80, H. 2, 1906.

[15]) **Orthmann.** Ein Fall von Plattenepithelkarzinom der Tube. XII. Deutsch. Gyn. Kongress. Ref. Zentralbl. f. Geb. u. Gyn. 1907, S. 797.

[16]) **Kehrer.** Zur Kenntnis des primären Tubenkarzinoms. Monatschr. f. Geb. u. Gyn. Bd. XXVII, 1908.

[17]) **Orthmann.** Ein primäres Tubenkarzinom. Verh. der Ges. f. Geb. u. Gyn. zu Berlin (1908). Zeitschr. f. Geb. u. Gyn. LXIII 1908, S. 128.

[18]) **Everke.** Primäres Tubenkarzinom. Ref. in Monatsschr. f. Geb. u. Gyn., Bd. 28, p. 461.

[19]) **Schauenstein.** Primäres Tubenkarzinom. Mitteil. des Vereins der Aerzte in Steiermark, No. 2, 1908. Ref. in journ. of Obst. and Gyn. of the Brit. Emp. Nov. 1909, P. 352.

[20]) **Benthin.** Beitrag zur Kenntnis des primären Tubenkarzinoms. Archiv f. Geb., Bd. 87, 1909, p. 220.

[21]) **Lecène.** Epithélioma primitif de la trompe. Annales de Gyn. et d'Obst. Juillet 1909, p. 418.

[22]) **Caraven et Lerat.** Epithélioma primitif de la trompe. Bull. soc. anat. à Paris 1909, Mai, p. 301.

[23]) **Lorrain.** Epithélioma de la trompe uterine. Bull. de la soc. anat. à Paris, No. 4, avril 1909, p. 235.

[24]) **Boxer.** Beitrag zur Kenntnis des Tubenkarzinoms. Monatschr. f. Geb. u. Gyn., Nov. 1909.

[25]) **Alban Doran.** Primary Cancer of the Fallopian Tube. The journal of Obst. and Gyn. of the Brit. Emp. Jan. 1910, No. 1.

[26]) **Spencer.** Three Cases of Primary Cancer of the Fallop. Tube ebenda p. 30

[27]) **Tate.** Primary Cancer of the Fall. Tube Associated with Aente Inflammatory Mischief and 2) Carcinoma of the Fallopian Tubes, Right Ovary and Appendix, ebenda.

[28]) **Legg.** A case of Malignant Papilloma of the Fallopian Tube, ebenda.

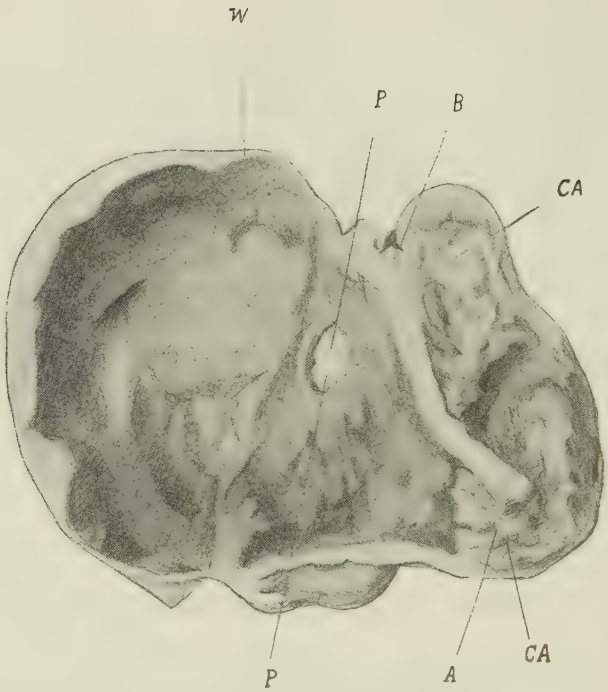

Fig. I. Die eine Hälfte der Tube und des Cystensackes ist abgetragen. P = Öffnung der Parovarialcyste Schnitt Fig. II ist in der Richtung PP ausgeführt. CA = Karzinomwucherungen.

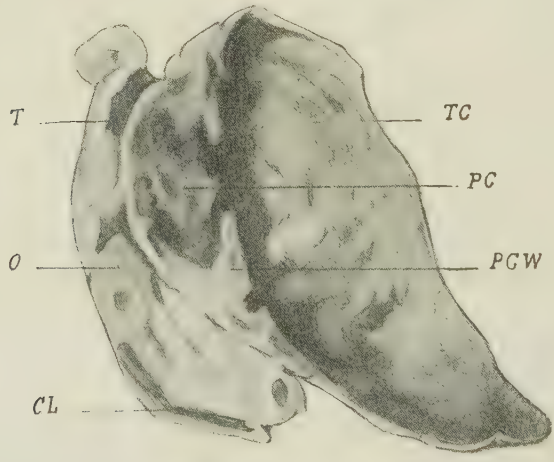

Fig. II. TC = Tubencyste, T = Tube, O = Ovarium, PC = Parovarialcyste, PCW = Parovarialcystenwand.

Carcinoma cylindro-cellulare salpingis.



Carcinoma cylindro-cellulare salpingis.

Diese Arbeit wurde unter der Leitung des Hrn. Prof. O. von Herff am Frauenspital zu Basel ausgeführt. Es sei mir an dieser Stelle gestattet ihm meinen herzlichsten Dank auszusprechen für das Interesse und seine Hilfe, welche er mir so liebenswürdig erwiesen hat. Auch Herrn Prof. Hedinger, Direktor des pathologischen Instituts, bin ich für sein freundliches Entgegenkommen sehr verpflichtet.

Ich, Theodor Rossinsky, Sohn von Iliodor Rossinsky, Oberbezirksinspektor des Moskauer Kaiserlichen Waisenhauses, wurde geboren am 18. September (a. s.) 1886. Meine Maturität erwarb ich am 2. Moskauer klassischen Gymnasium. Im Herbst 1905 wurde ich an der medizinischen Fakultät von Göttingen immatrikuliert und studierte dort bis Ende des Sommersemesters 1909, mit Ausnahme des Sommersemesters 1908, welches ich an der Universität Strassburg verbrachte. In Basel wurde ich immatrikuliert im Herbst 1909 und blieb hier ununterbrochen bis zum Abschluss der vorliegenden Arbeit.